Separat-Abdruck

aus

Beiträge zur klinischen Chirurgie.

Unter Mitwirkung von

Prof. Dr. **Garrè** in Bonn und Prof. Dr. **Küttner** in Breslau

redigiert von

Prof. Dr. **P. v. Bruns** in Tübingen.

Band LXIX. Heft 2.

Aus der chirurgischen Klinik des Städt. Krankenhauses zu Frankfurt a. M.

Epithelwucherungen und Papillombildungen der Rattenblase, verursacht durch Trichosoma.

Von

Dr. **S. Löwenstein,**
Volontärassistenten der Klinik.

Tübingen
Verlag der H. Laupp'schen Buchhandlung
1910.

Bemerkung der Verlagsbuchhandlung:
Dieser Separatabdruck ist im Buchhandel nicht erhältlich.

XI.

AUS DER

CHIRURGISCHEN KLINIK ZU FRANKFURT a. M.

DIREKTOR: GEH.-RAT PROF. DR. REHN.

Epithelwucherungen und Papillombildungen der Rattenblase, verursacht durch ein Trichosoma (Tr. crassicauda?).

Vorläufige Mitteilung*).

Von

Dr. **S. Löwenstein,**
Volontärassistenten der Klinik.

(Hierzu Taf. XII—XVII.)

Seit längerer Zeit, zuerst im Samariterhaus in Heidelberg, sodann hier, bin ich damit beschäftigt, wenn möglich, experimentell nachzuweisen, ob die in der Theorie von der Entstehung der Tumoren, insbesondere der malignen, ursächlich beschuldigten Faktoren in der That und allein im Stande sind Neubildungen oder Wucherungen atypischer Art zu erzeugen.

Es mußte mich deshalb nicht wenig überraschen, als ich bei einer meiner Versuchsserien, bestehend in Anlegung subkutaner Reizdepôts von Stoffen wie Anilin, insbesondere Benzidin, sowie Nitrobenzol, Toluidin und der Muttersubstanz Teer, und endlich Xylol-Paraffin, in den Blasen der am 1.—18. Tage nach der Injek-

*) Nach Demonstration und Vortrag am 2. Juli d. J. in der Sitzung des bad. Landeskomites für Krebsforschung und am 5. Juli in der wissenschaftl. Vereinigung des städt. Krankenhauses Frankfurt a. M.

tion meist an Nephritis und starken Milzblutungen zu Grunde gegangenen Tiere (Ratten) Epithelveränderungen fand, die nicht anders denn als hochgradige Wucherungen und Papillombildungen bezeichnet werden mußten und auch als solche von autoritativer, auch pathologisch-anatomischer, Seite anerkannt wurden. Herrn Prof. Dr. C h i a r i in Straßburg, sowie Herrn Prof. Dr. E r n s t in Heidelberg sage ich auch hier für ihre mühevollen und eingehenden Untersuchungen der ihnen zugesandten Präparate aufrichtigen Dank.

Es war aber nicht nur die Rücksicht auf die auffallende Kürze der Zeit zwischen Injektion und Beobachtung der Veränderungen, die mir den eventuell bestehenden Kausalzusammenhang zwischen Versuch und Befund zweifelhaft machen mußten, sondern vor Allem auch der Umstand, daß ich bei Serienschnitten durch die Blasen und Nieren dieser Tiere einen Wurm in seinen verschiedenen Entwicklungsstadien feststellen konnte, der, wie sich durch die weiteren Untersuchungen rasch ergab, nicht etwa als harmloser Schmarotzer angesehen werden konnte, sondern zufolge seines Verhältnisses zum Gewebe als Parasit angesprochen werden mußte.

Hatte ich also schon bald Zweifel an der ursächlichen Bedeutung der Injektionen gegenüber der Erstehung der Epithelveränderungen, so wurde es mir zur Gewißheit, daß diese Veränderungen nur post, aber nicht propter injectionem beobachtet wurden, als ich eine Anzahl von dem gleichen Stamme zugehörigen Ratten ohne jedweden vorausgegangenen Versuch öffnete und wiederum in beträchtlicher Zahl ähnliche Epithelveränderungen fand und ebenso wiederum in eigentümlichen Beziehungen hierzu den Parasiten. (In den zu dieser Arbeit gehörenden Abbildungen sind die post injectionem ad exitum gekommenen Tiere dadurch kenntlich, daß sie mit einer Kontroll z a h l vor S bezeichnet sind, dagegen die ohne Versuch getöteten mit einem Kontroll b u c h s t a b e n).

An dieser Stelle möchte ich vorwegnehmen, daß ich die Epithelveränderungen nicht abhängig finde weder von der Zahl noch von der Größe der Parasiten, auch nicht strikte abhängig von deren Gegenwart in der Blase, falls es sich um Blasenepithelneubildungen handelte, oder in der Niere, falls das Nierenbeckenepithel in Wucherung geraten war, sondern daß ich auch solche Veränderungen in der Blase fand, wo der Parasit an oder in der Niere, oder umgekehrt Nierenbeckenepithelveränderungen, wo derselbe nur in der Blase gefunden werden konnte. Des Genaueren werde ich später auf diese Dinge eingehen.

Meine Beobachtungen mache ich an vier verschiedenen Stämmen von Ratten. Nur ein Stamm S erwies sich als derjenige, der die parasitäre Infektion primär zeigte. Bis jetzt verfüge ich über ein Material von 54 genau untersuchten Tieren, 38 Ratten gingen nach den Injektionen ein, 16 tötete ich ohne vorausgegangenen Versuch; 43 meiner Tiere gehörten dem Stamme S an, 11 den anderen Stämmen B, G, H.

Von den S-Ratten kamen zur Untersuchung nach Injektion 34, ohne Injektion 9; bei den ersteren 34 fanden sich 18 mal Parasiten: im Ganzen 16 mal in der Blase, darunter 2 mal auch in der Niere, 1 mal in der Niere allein, 1 mal in Ureter und Niere; 16 Ratten des Stammes S zeigten keine Parasiten und auch keine Epithelveränderungen. Unter den 18 Parasitenratten fand ich 4 mal Blasenpapillome, 5 mal mehr gleichmäßige, aber sehr deutliche Blasenepithelwucherungen, meist beschränkt auf die Hinterwand, 4 mal Nierenbecken- oder Nierenkelchepithelwucherungen.

Bei den 9 ohne Injektion getöteten S-Ratten fand ich 4 mal keine Parasiten, 5 mal Parasiten und bei 4 der Parasitenträger deutliche Papillome.

Bei den 11 den anderen Stämmen angehörigen Ratten fand ich 2 mal schon leichte parasitäre Infektion der Blase und kleinste Epithelzellenaufstülpungen.

Es liegt gewiß nahe bei diesen Befunden an diejenigen Veränderungen zu denken, die wir in der menschlichen Blase als durch Parasiten verursacht ansehen können. Als Parasiten solcher Art kennen wir: Distoma hämatobium, Bilharz, Filaria sanguinis hominis und Echinococcus. Filaria sanguinis, die auch endemisch beobachtet ist, erzeugt ja bekanntlich Fettharnen, was man je nach der Menge des dem Urin beigemischten Fettes mit Galakturie-Chylurie-Lipurie bezeichnet und was durch die abnorme, infolge der Verstopfung der Nierenkapillaren und Lymphräume der Niere verursachte Urinzusammensetzung bedingt ist, und wodurch es in der Blase zu einer Cystitis geringen Grades kommt.

Die Eier der Taenia Echinococcus können, wenn auch recht selten, doch bisweilen auch in das Gewebe der Harnblase gelangen und sich dort zu den bekannten Echinococcusblasen entwickeln.

Ich darf wohl diese parasitären Erkrankungen als vollständig verschieden von denen, die wir hier vor uns haben, verlassen.

Eingehender dagegen muß ich mich mit der Bilharziosis beschäftigen: 1851 entdeckte B i l h a r z zuerst das Distoma oder

Schistoma haematobium in der Porta hepatis eines Mannes, 1864 Harley die Embryonen und Eier im Urin der an Hämaturie erkrankten Individuen; er hatte die Krankheit als Endemie in Afrika beobachtet und fand sie bestehend in Hämaturie und Dysenterie. Bald auch wurde das gleiche Krankheitsbild bei Haustieren bekannt. Der Parasit hält sich zumeist in den größeren Venen der Beckenorgane, insbesondere der Blase und des Rectums auf; hier legt das Weibchen seine Eier, welche bald durch den Blutstrom, bald auch durch eigene Bewegung gegen die Schleimhaut der Blase zusteuern. Hier bilden sie durch Verstopfung der feinsten Gefäße kleine partielle Nekrosen der Blasenschleimhaut und bewirken Berstung dieser Gefäßchen, worauf unter Symptomen der Hämaturie diese parasitischen Eier abgestoßen und mit dem Harn entleert werden. Im Urin sind nie die Parasiten selbst, auch nicht im Lumen der Blase, sondern nur seine Eier und Embryonen, letztere auch, wie erwähnt, in der Schleimhaut an den nekrotisierten Stellen. Die Eier sind oval, mit polarem oder seitlichem Stachel versehen und sind in sehr großer Zahl in abgestoßenen nekrotischen Fetzen der Blasenschleimhaut, auch in frischen Blutgerinnseln und seltener frei im Harnsediment, nachzuweisen.

Die Eier liegen in der Submucosa der Blase, der Nierenbecken, Ureteren und des Rectums, in einzelnen letalen Fällen wurden sie auch gefunden in Herz, Lunge und Leber. Gewöhnlich ist nun der Vorgang der Erkrankung folgender: Durch den Reiz der Eideponierung entstehen in der Blasenschleimhaut, ebenso wie an den anderweitig befallenen Organen hyperämische Zustände mit kleinen Blutextravasaten, sowie lokale Entzündungen, auf welche Hypertrophie des normalen und Neubildung fibrillären Gewebes folgt. Diese Neubildungen zerfallen dann und bilden Spalten und Geschwüre. In anderen Fällen finden wir polypöse oder blumenkohlähnliche Gebilde, bestehend aus hypertrophischer Mucosa und Submucosa, die wir aber ganz weich, sehr blutgefäßreich und mit kavernösen Bluträumen gefüllt sehen. Auch diese Gebilde nekrotisieren und zerfallen und finden wir dann dem Urin Blut, Eiter, Gewebsfetzen und Eier beigemengt. Von der Blase aus kann der Proceß bei besonders starker Erkrankungsform aufsteigen in Ureter, sowie Niere, und dort Hydro- oder Pyonephrose erzeugen.

Göbel betont in seiner aus allerjüngster Zeit stammenden Mitteilung, daß es in der Harnblase zu einer förmlichen Infarcierung, zu einer Inkrustierung der Blasenwand mit sporntragenden Eiern

kommt, daß die Eier einen förmlichen Wall, der in der Submucosa gelagert ist, bilden, und daß hierbei das Epithel sich entzündet; es entsteht eine Cystitis cystica und schließlich bilden sich Blasenpolypen, die entweder zerfallen oder übergehen können in bösartige Formen. Es ist ja allgemeine Annahme, daß auf dem Boden einer chronischen und lange Zeit hindurch bestandenen Cystitis, also mittelbar verursacht durch den Erreger der Cystitis, in vorliegendem Falle durch das Distoma haematobium, eine carcinomatöse Neubildung statthaben könne.

Vergleichen wir nun mit den durch Bilharzia entstandenen Blasenveränderungen diejenigen, die durch unseren Wurm entstunden, so ergeben sich ganz scharfe und charakteristische Unterschiede:

Nie finde ich weder das Bild einer akuten noch einer chronischen Cystitis, worunter ich wohl mit Recht kleinzellige, leukocytäre Infiltration des Gewebes, mit oder ohne Trübung oder Zerfall der Epithelzellen verstehen muß, ebensowenig die für Vereiterung sprechenden Befunde oder die für spätere chronische Processe charakteristischen indurativen Processe oder Neubildungen fibrillären Gewebes an Stelle des Zerstörten. Ich konnte mich deshalb auch der Auffassung Chiari's, daß es sich in meinen Fällen um eine durch einen Wurm bedingte Cystitis proliferans handle, nicht anschließen.

Nie sehe ich eine Infarcierung, weder einfacheren noch gar wallartigen Aussehens, weder der Submucosa noch der Mucosa mit Eiern, sondern im Gegenteil eine im Verhältnis zu den in unzählbaren Mengen bei der Bilharziosis in der Blasenwand deponierten Eiern recht minimal erscheinende und auf wenige Stellen der Mucosa beschränkte Einwanderung früher Wurmstadien.

Alle Faltenbildungen oder Papillombilder weisen im Gegensatz zu ähnlichen bei Bilharzia gefundenen Zuständen keinerlei kavernöse Bluträume oder Reichtum an Blutgefäßen auf, sie erwecken auch nie den Eindruck von Weichheit und Sukkulenz und haben nur die für Papillome so charakteristische Anordnung eines kleinen jeden Zapfen versorgenden Blutgefäßstämmchens.

Ferner finde ich keinerlei Zerfallserscheinungen durch Ulceration oder Vereiterung weder an den nur gewucherten noch an den papillomatös entarteten Epithelien.

Auch konnte ich nie im Urin irgendwelche Beimengungen von Eiter entdecken.

In unseren Fällen dürfte es wohl um einen nur das Epithel zur Wucherung anregenden Reiz handeln. Wohl sehe ich als einen

die durch die Epithelwucherung verursachte Erschwerung der Kontraktibilität der Blase und Lumenverengerung gewissermaßen korrigierenden Folgezustand eine Hypertrophie und kompensatorische Neubildung der Zellelemente der Muscularis.

Während in Fällen, in denen keine oder keine stärkere Epithelwucherung statthat, die Blase sich leicht maximal aufblasen läßt, ist dies in den Fällen von stärkerer Epithelwucherung oder Papillombildung nur bis zu einem geringeren Grade möglich und fühlt sich auch dann die Blase wesentlich derber, bisweilen direkt hart an.

Was nun den Parasiten selbst anlangt — denn als solchen muß ich ihn unbedingt bezeichnen —, so war es selbstredend, daß ich mich zunächst informieren mußte, welche Würmer man, vom zoologischen Gesichtspunkte betrachtet, als in der Rattenblase gefunden, kennt. v. Linstow giebt als einzigen Wurm, der hier in Frage kommen könnte, Trichodes oder Trichosoma crassicauda Bellingham an, da dieses gleichfalls auch im Nierenbecken und Ureter von Mus decumanus gefunden wird. Ich will hier nicht auf die auch unter Zoologen noch nicht entschiedene Streitfrage eingehen, ob unsere weißen, insbesondere aber die schwarzweißen Laboratoriumsratten zur Gattung Mus decumanus oder zu der von Mus rattus gehören und deshalb auch nicht darauf hinweisen, daß alle Autoren das Trichosoma crassi cauda bis jetzt nur bei Mus decumanus, also der gewöhnlichen Wanderratte, gefunden haben.

Die wenigen sonst noch als Blasenschmarotzer beschriebenen Trichosomenarten (-papillosum Polonio-Schmidtii) und Spiroptera Ratti Diesing dürfen für unsere Frage außer Betrachtung bleiben.

Sehen wir zunächst zu, was uns die Autoren über das Trichosoma crassicauda gelehrt haben:

Bellingham fand in der Blase der Ratte frei oder festgeheftet („attached“) mit ihrem Vorderende an die Schleimhaut, so daß der Wurm beim Herausziehen bisweilen abbrach, als Erster eine als harmlosen Blasenschmarotzer aufzufassende Helminthenart: Trichosoma crassicauda.

Rayer sah diesen Wurm bei ca. $^2/_3$ aller Pariser Ratten, besonders häufig bei älteren Tieren und zwar in allererster Linie bei solchen, die sich in der Nähe von Abdeckereien aufgehalten hatten, dagegen konnte er ihn nicht finden bei der schwarzen Ratte (Mus rattus). Er beschreibt die Würmer: eingehüllt in Schleim,

um sich selber gekrümmt, gefunden nicht etwa im entleerten Urin, sondern angeklebt („collès“) an die Wände der Blase und erst durch Abwischen des dort haftenden Schleimes und Untersuchung desselben entdeckt. In den vielen Fällen, die Rayer sah, hatten, wie der Autor ausdrücklich erwähnt, die Würmer keinerlei Rötung, keinerlei Alteration der Blasenschleimhaut verursacht und war dieselbe höchstenfalls mit mehr Schleim überzogen als dies bei den anderen Ratten, die keine Würmer in der Blase haben, der Fall ist. Die Anzahl der gefundenen Würmer giebt er als in der Regel 2—3, öfter bis ein Dutzend und einige Male etwa 20 an, ihre Größe als 12—16 mm lang.

Eberth zählt dieses Trichosomum zu den zweifelhaften Arten der Trichotrachelideen, Genus trichosoma.

Walter und mit ihm Leuckart lenkten die Aufmerksamkeit auf diesen Wurm dadurch, daß sie in den erwachsenen Weibchen, eingeschlossen in Vulva und Uterus, die Männchen als Zwergmännchen gefunden haben wollten.

v. Linstow, der sich am eingehendsten mit dem Wurm befaßte, führt hierzu aus: In der Vulva derjenigen Weibchen, die entwickelte Eier enthalten, trifft man kleine, sich bewegende Würmer von 1,46—2,5 mm Länge und durchschnittlich 0,033 mm Durchmesser an. v. Linstow sah in diesen Würmchen in der hinteren Körperhälfte neben dem Darm, dessen Wand sich durch feine lichtbrechende Kerne auszeichnet, ein langgestrecktes Organ, das mit Spermatozoen gefüllt ist und spricht deshalb diese Tierchen als reife Männchen an. Die Spermatozoen sind klein und zeigen einen sehr kleinen scharfdunkeln, kugelförmigen Kern. Um diese Männchen genauer zu studieren, sucht er nicht die Einwohner der Blase, sondern die der Nierenbecken und Ureteren auf. Hier sah er ganz junge, noch geschlechtlich unentwickelte Exemplare, wobei die späteren Männchen kleiner als die Weibchen sind. Im Ureter wird zuerst die Copula vollzogen und zwar in der Weise, daß das Männchen vollständig in den Eileiter des Weibchens hineinkriecht. Die befruchteten Weibchen steigen nun in die Harnblase hinab, um bedeutend auszuwachsen und bilden Eier mit Embryonen aus, die man in den Eischalen sich bewegen sieht; dieselben werden bis zu 0,4 mm lang. Das Weibchen ist also nur ovipar.

Wahrscheinlich machen die Embryonen keinen Zwischenwirt durch, sondern die Ratten werden wohl die mit lebenden Embryonen versehenen Eier, die mit dem Urin zu Tage gefördert werden, ge-

legentlich verschlucken; deren Eischale wird wahrscheinlich im Magen gelöst, worauf die Embryonen sich in die Arterien durchbohren und in den Nierenarterien angelangt, in das Nierenbecken kommen; wenigstens trifft man hier die jüngsten Individuen.

Wenn die Weibchen größer werden, so drängen sich noch einige Männchen mehr in die Vulva, in der anfangs nur ein Männchen Platz findet und sah Linstow bis zu 6 Exemplare in einem Weibchen beisammen. Das erste Männchen, welches in ein junges Weibchen eindringt, wendet sich mühsam im Eileiter um. Diese Art der Begattung ist bis jetzt noch nicht beobachtet."

Diese Mitteilungen v. Linstow's bestätigen in vollem Umfang die Angaben Bütschli's, der bei diesem Zwergparasitismus der Männchen im Weibchen für erstere eine Länge von maximal 2,0 mm, für letztere eine solche von 17,0 mm angegeben hatte. Im Samenleiter des Männchens hatte auch Bütschli schon eine pralle Füllung mit an ihren dunkeln, scharf hervortretenden Körperchen leicht erkennbaren Spermatozoen beobachtet, die im Samenleiter selbst sich gegenseitig zu polygonalen Körpern abplatten, hingegen entleert, eine ovale, manchmal jedoch auch mit einem Schwänzchen versehene Gestalt haben; um das Kernkörperchen herum sieht man einen hellen Hof, ohne Zweifel den Kern.

Als Keime der Eier hatte Bütschli nur deutliche Zellen gesehen, die nicht nur auf der Rückenseite des Ovars zu liegen, sondern dasselbe ganz auszufüllen schienen.

Weitere Litteratur oder andere Angaben über Rattenblasenwürmer oder speziell das Trichosoma crassicauda konnte ich nicht finden, trotzdem ich mich an bedeutende Helminthologen, wie Bütschli selbst, Eisig (Neapel) und Pintner (Wien) gewandt habe und alle drei Herren in dankenswertester Weise meine Anfragen beantworteten.

Es handelte und handelt sich zunächst für mich darum, festzustellen, ob die Würmer, die ich fand, identisch sind mit Trichosoma crassicauda?

In eingehendster Weise hat sich auch Professor v. Wasielewski in Heidelberg mit dem Studium der ihm zugesandten Präparate beschäftigt und verdanke ich ihm einige der schönsten mikrophotographischen Aufnahmen, von denen einzelne dieser Arbeit beigegeben sind. Herrn Prof. v. Wasielewski sage ich auch an dieser Stelle, ebenso wie Exc. Wirkl. Geh.-Rat Czerny, dem ich vielerlei Anregungen für die Arbeit verdanke, meinen aufrichtigsten Dank.

Als Resultat der genauen Studien kann ich mitteilen, daß es fraglich erscheint, ob wir in unseren Fällen als Parasiten wiedergefunden haben, was die vorhin genannten Zoologen als harmlosen Schmarotzer beschrieben haben. Sicher ist es, daß es sich um ein Trichosoma handelt, insbesondere ist dafür die Gestalt und Gestaltsveränderung der Eier, deren Größe, ebenso wie die der gefundenen erwachsenen Individuen charakteristisch.

Die Gründe aber, die mir die Identität mit crassicauda zweifelhaft erscheinen lassen, sind folgende: Alle Autoren fanden Trichosoma crassicauda nur als harmlosen Schmarotzer, ebenso zur Strassen in Frankfurt, Eisig, Pintner; keiner sah den Wurm in eine auch nur annähernd unseren Funden ähnlich nahe und innige Beziehung zum Gewebe treten, Wucherungen geringerer oder gar so bedeutender Art, wie wir sie in den Bildern der Papillome unserer Ratten sehen werden, hätten den Zoologen, die ja an teilweise recht großem Material arbeiteten, und die auch ausdrücklich die Blasenschleimhaut als nicht verändert, jedenfalls nie als im Zustande der Wucherung oder Papillombildung befindlich, gesehen haben, doch sicher nicht entgehen können.

Zweitens konnte ich mich in keinem einzigen Falle davon überzeugen, daß in unseren Würmern das für crassicauda specifische Moment, nämlich der Zwergparasitismus der Männchen im Weibchen, in der von den Autoren angegebenen Art vorhanden gewesen sei.

Drittens widerspricht es der von Linstow angegebenen und nie widerlegten Biologie von Trichosoma crassicauda, wenn ich im Nierenbecken absolut sicher Eier mit Embryonen finde, wenn ich sehe, wie diese Eier sich einbetten ins Nierenbeckenepithel und ins Nierenparenchym, wie sie dort heranwachsen und im Nierengewebe als schon recht große Formen eiloser Würmer aufzufinden sind.

Ich hoffe durch weitere Untersuchungen diese Identitätsfrage entscheiden zu können.

Was ich bis jetzt als gesichert betrachten kann, ist Folgendes: Ich sehe Epithelwucherungen des Nierenbeckens, der Ureteren und der Blasenschleimhaut, sowie Papillombildungen der Blase der Ratte verursacht durch ein Trichosoma. Bei dieser Epithelwucherung handelt es sich um einen elektiv auf die Epithelzellen selbst beschränkten Reiz toxischer Natur und hervorgerufen durch den Parasiten, weniger durch den erwachsenen Wurm, als vor Allem durch dessen Eibildung und jugendlichste Stadien, wahrscheinlich auch durch von dem Trichosoma erzeugte Toxine eventuell Stoffwechselprodukte.

Die Frage, ob die Epithelwucherungen, insbesondere die Papillombilder das Gepräge der Malignität aufweisen, will ich hier nur streifen durch die Mitteilung, daß die Epithelzellen selbst sehr häufig Mitosen aufweisen, daß die Grenzen zwischen Epithelzellen und darunterliegendem Stroma recht häufig ganz unregelmäßig erscheinen und einen Grenzkriegszustand der Zellarten zeigen, sowie endlich, daß auch Epithelzellenanhäufungen an Stellen der Submucosa gefunden wurden, wo sie nicht hingehören, auch bei Schnitten, in denen Faltenbildungen durch Blasenkontraktionen oder Schrägschnitte sicher auszuschließen sind. Wie ich schon öfter auch an anderer Stelle auseinandersetzte, möchte ich auf die Beurteilung der Frage, ob maligne oder benigne, lediglich nach dem mikroskopischen Charakter der Epithelzellen selbst oder deren Vorkommen an noch benachbarten, aber nicht epithelialen Geweben zugehörigen Stellen, keinen allzugroßen Wert legen. Nur möchte ich betonen, daß Papillome, die beim Menschen zur Beobachtung und Operation gelangen, mögen sie scheinbar noch so benigne aussehen, nach den neueren Anschauungen von Chirurgen und Urologen doch später sich fast immer als maligne erwiesen haben.

Die Erkrankungen des Epithels sind als durch Infektion verursacht zu betrachten und als endemische Infektion anzusehen, ausgelöst durch eine, wahrscheinlich ohne Zwischenwirt erfolgende Uebertragung des Parasiten von Tier zu Tier durch Verschlucken von Eiern mit Embryonen und nachherige Entwickelung von freien Trichosomen, deren Eier wieder mit dem Urin entleert werden.

Einige Male fand ich aber auch Eier im Urin, deren Embryonen eben im Ausschlüpfen waren, d. h. die noch zum Teil im Ei, zum Teil schon mehr weniger weit mit ihrem Körper aus dem Ei herausgekrochen waren, und sah auch den kleinen Wurm direkt neben seiner leeren wohl eben gerade verlassenen Eischale liegen. Ich halte es für sehr wohl möglich, daß auch diese eben ausgekrochenen kleinen Parasiten von anderen Tieren verschluckt werden können, in die Blutbahn und von da in die Beckengefäße gelangen und so in die Organe kommen. Die im Nierenbeckenepithel gefundenen Stadien der parasitären Infektion könnten vielleicht auf diese Weise zu Stande gekommen sein.

Im Urin fand ich nie freie Würmer, sondern diese nur in den Organen und, wenn nicht eingeschlossen im Gewebe, meistens umhüllt von einer dicken Schleimschicht. Die Darstellung des Parasiten im Schnitt erfolgt am besten durch Hämotoxylin-Eosinfärbung;

als Specialfärbung für die Eischalen fand ich die Färbung nach Ziehl-Nelsen (wie für Tuberkelbacillen) als sehr geeignet.

Auffallend war mir, daß auch in Fällen, wo trotz Serienschnitten durch die mit Epithelwucherungen versehene Blase in dieser keine parasitäre Formen, weder frei noch ins Gewebe eingeschlossen, gefunden wurden, es nachgewiesen werden konnte, daß die Parasiten im Nierenbecken, frei oder von Gewebe umschlossen, oder in der Nierenkapsel oder auch im Ureter vorhanden waren. Daraus muß ich schließen, daß auch Absonderungsprodukte, Ausscheidungen oder Toxine, deren Existenz bedingt ist durch den Parasiten, und die auch mit dem Urin in die Blase heruntergeschwemmt werden, eine ähnliche Wirkung auf die Epithelzellen selbst ausüben, als es die Parasiten, insbesondere deren Eiformen und Jugendstadien thun. Aeltere Parasiten, bei denen ich vorläufig die Frage offen lassen will, ob es sich nicht auch um männliche Tiere handelt, finde ich im Gewebe um den Nierenhilus, in der Fettkapsel der Niere und endlich in ziemlicher Entfernung von der Niere in den Geweben um den Ureter herum gelagert.

Die stärksten und schönsten Papillome fand ich bei älteren Tieren.

Die Untersuchungen darüber, wie lange es dauert, bis nach der Infektion eines Tieres deutliche Epithelwucherungen entstehen, sind zur Zeit im Gange. Soviel ich bis jetzt beobachten konnte, erfolgen leichte Epithelabstoßungen und andrerseits kleine Aufstülpungen von Epithelzellen schon kurze Zeit, d. h. 1—2 Wochen nach der Infektion, die sehr leicht statthat und die durch Aufbewahren von frischen Tieren in Käfigen, in denen vorher inficiert gewesene Tiere waren und deren Behälter nicht sorgfältig sterilisiert wurden, ebenso wie durch die Hände des mit der Fütterung Betrauten erfolgen kann.

Der Eintritt der Eier in das Nierenbecken, ebenso wie der der jüngsten Parasiten erfolgt wohl sicher durch Auswanderung derselben aus den Blutgefäßen. Ich konnte in sehr vielen Fällen, wo ich solche ganz frische Infektionsherde sah, nachweisen, daß in allernächster Nähe ein Blutgefäß war, ja daß durch deutliche Blutkörpercheneinstreuung ins Gewebe noch der Weg zu verfolgen war, den Ei- und Jungformen bei ihrem Wandern von der Gefäßwand nach der Fundstätte zurückgelegt hatten.

Auch in der Blasenschleimhaut fand ich auffallender Weise häufig in unmittelbarster Nähe der Frühformen des Trichosoma Blut-

gefäße und bis zu ihnen hinführend deutliche Streuungen roter Blutkörperchen, so daß ich annehmen muß, daß auch eine direkte Einwanderung der jüngsten Stadien aus den Capillaren der Blasenwand ins Gewebe, also von außen nach innen, und nicht nur eine solche vom Lumen her statthaben kann, welch letzterer Modus eintritt, falls, wie dies wohl in der Regel geschehen dürfte, die Infektion durch Heruntergeschwemmtwerden der Eier und Jungformen aus der Niere durch den Ureter in die Blase erfolgt.

Bis jetzt fand ich als Maximum 6 große Würmer in der Blase. Fast alle untersuchten Tiere scheinen weibliche zu sein, denn fast die ganze Länge derselben zeigte sich bis auf die Kopf- und Schwanzenden angefüllt mit Embryonen, die in Eihüllen gelagert sind, und die gegen das Hinterende des Tieres zu eine immer härter und distinkter werdende Eischalenbildung aufweisen. Gegen das Hinterende zu liegen die Eier mit Embryonen einzeln und in mehr weniger großen Abständen, gegen das Vorderende zu aber zuerst in einer und dann in mehreren Reihen neben- und übereinander gelagert und dicht gedrängt. Eilose Tiere sehe ich, wie erwähnt, bisweilen außerhalb der Blase und Niere in den diese umgebenden Geweben.

Diese Mitteilungen mögen vorläufig genügen und behalte ich mir vor, über die Befunde sowie über weitere daraus sich ergebende Untersuchungen über den Uebertragungsmodus auf andere Organe und andere Tiere, ebenso wie über alle aus Fortschritten der Erkrankung sich ergebende Resultate weiterhin zu berichten.

Nur auf einige Befunde möchte ich heute noch aufmerksam machen: Erstens finde ich wiederholt Schwellungen der Drüsen am Hilus der Niere und in der Umgebung der Blase; in einem Falle lag eine linsengroße vergrößerte Drüse properitoneal unter der Bauchhaut zwischen Nabel- und Symphysenhöhe und zeigte ebensowenig wie die anderweitig gefundenen Drüsen Entzündung, sondern nur diffuse Volumenvergrößerung, dagegen im Gewebe um die Drüse herum reichliche Gefäßneubildungen mit auffallend starken Endothelwucherungen.

Zweitens weist mich ein Versuch bereits heute darauf hin, mitzuteilen, daß ein experimentell erzeugtes Ulcus der äußeren Haut sich vergrößert und später mit der Unterlage adhärent wird, auch stellenweise mit Borken sich bedeckt und heilt, um am anderen Ende fortzuwuchern, wenn ich das Tier mit dem Ulcus zusammengebracht hatte mit Tieren meines inficierten Stammes S. Diese S-

Tiere ließ ich nämlich acht Tage lang in einem Behälter beisammen mit dem Ulcustier und beobachtete, daß innerhalb dieser Zeit das Geschwür sich stark vergrößerte und schon etwa 3 mal so groß geworden war, als beim Beginn des Zusammenseins. Kontrolltiere, die am gleichen Tage und in genau gleicher Weise verletzt wurden, zeigten, als ich das mit den S-Tieren zusammengebrachte verletzte Tier wieder den inficierten Tieren wegnahm, bereits Ueberhäutung ihrer Ulcera.

Da ich noch weiter die Entwicklung dieses und auch anderer, wohl inficierter, Ulcera verfolgen will, kann ich heute noch nichts über deren mikroskopischen Charakter mitteilen.

Bezüglich der ausführlichen Beschreibung der Befunde in pathologisch-anatomischer Beziehung und insbesondere der Einwirkung des Parasiten und schon seiner Eier auf die Epithelzellen, verweise ich zunächst auf die dieser Mitteilung beigegebenen Reproduktionen nach Photogrammen.

Litteratur.

Schmaus, Grundriß der pathol. Anatomie. — Arnold, Manuskript seiner Vorlesungen über pathol. Anatomie (Collegheft). — Ziegler, Lehrbuch der pathol. Anatomie. — Gegenbauer, Lehrbuch der Anatomie. — Stöhr, Histologie. — Kitt, Bakterienkunde. — Loos, Helminthen in Mense's Tropenkrankheiten. — Ultzmann, Chirurgie der Harnblase in Deutscher Chirurgie. — Naegeli, Blutkrankheiten und Diagnostik. — Casper, Handbuch der Cystoskopie. — Pfister und Goebel, Med. Klinik. 1909. Nr. 22. — Realencyklopädie der ges. Heilkunde. — v. Linstow, Compendium der Helminthologie. — Gurlt, Magazin f. d. ges. Tierheilkunde. 4. Jahrg. S. 226. — Bütschli, Trochel's Arch. f. Naturgeschichte. 38. Jahrg. Bd. 1. — v. Linstow, Ebenda. 40. Jahrg. Bd. 1. — Lotos, 1860. p. 23. — Eberth, Untersuchungen über Nematoden. 1863. — Zoologische Jahresberichte in Trochel's Arch. 1889—1908. — Jahresberichte der zoolog. Station Neapel. 1889—1908.

Erklärung der Abbildungen
auf Taf. XII—XVII.

Taf. XII—XIII.

Fig. 1. Blasenpapillom, Ratte 17 S mit in diesem Schnitt freiliegendem Parasiten.

Fig. 2. Blasenepithelwucherung und beginnende Papillombildung, Ratte b S, Parasitenschnitte zum Teil von Schleim umhüllt im Lumen, zum Teil im Epithel gelegen.

Fig. 3. Hochgradige Epithelwucherung, Ratte e S, Parasitenei mit Embryo, gelagert in einem Epithelbett.

Fig. 4. Multiple Infektion der Blase, starke Epithelwucherung, Ratte e S.

Taf. XIV—XV.

Fig. 5. Zeigt einen Teil des Lumens einer papillomatösen Blase von Ratte 2 S und zwischen den abgestossenen Epithelien Drüsenquerschnitte vortäuschende, parasitäre Schnitte.

Fig. 6. Ei mit Embryo, angelagert an das Nierenbeckenepithel und die Reaktion der Beckenepithelzellen zeigend, Ratte t R.

Fig. 7. Parasitäre Infektion des Nierenbeckenepithels, Ratte 19 S.

Fig. 8. Einbettung der Parasiten vom Nierenbecken aus in die Niere, Ratte 43 S.

Taf. XVI—XVII.

Fig. 9. Embolische Eiverschleppung mitten ins Nierengewebe, Ratte 24 S.

Fig. 10. Hochgradige Infektion der Niere, Ratte 24 S.

Fig. 11 u. 12. Sehr junge Parasitenformen im Nierenbeckenepithel, Ratte 19 S.

2.

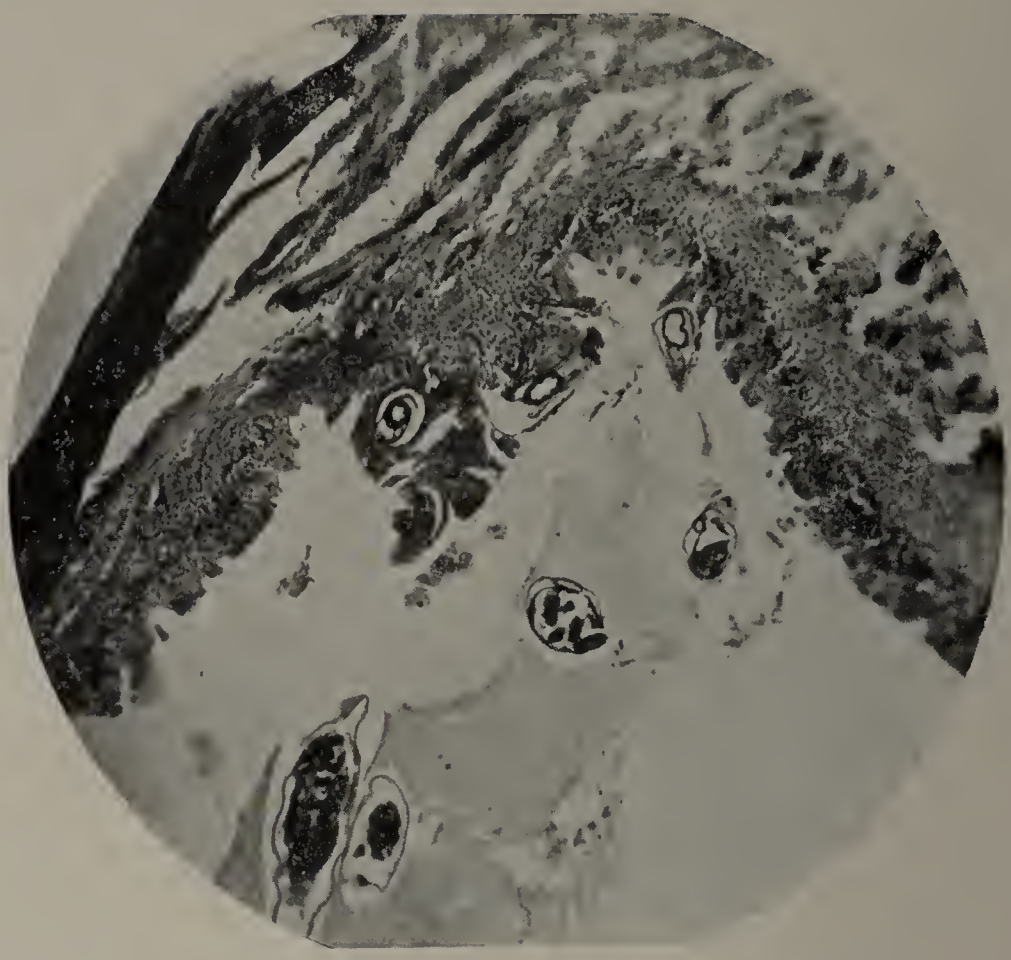

1.

4.

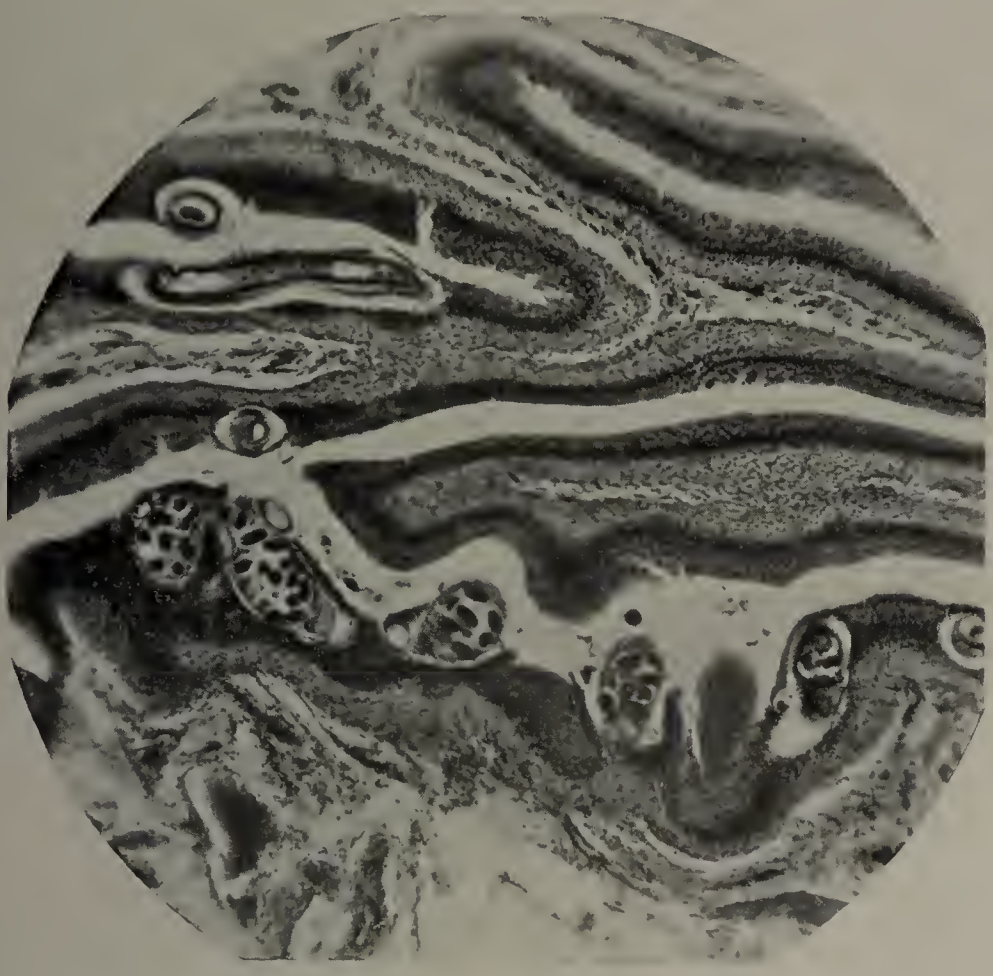

3.

bingen.

5.

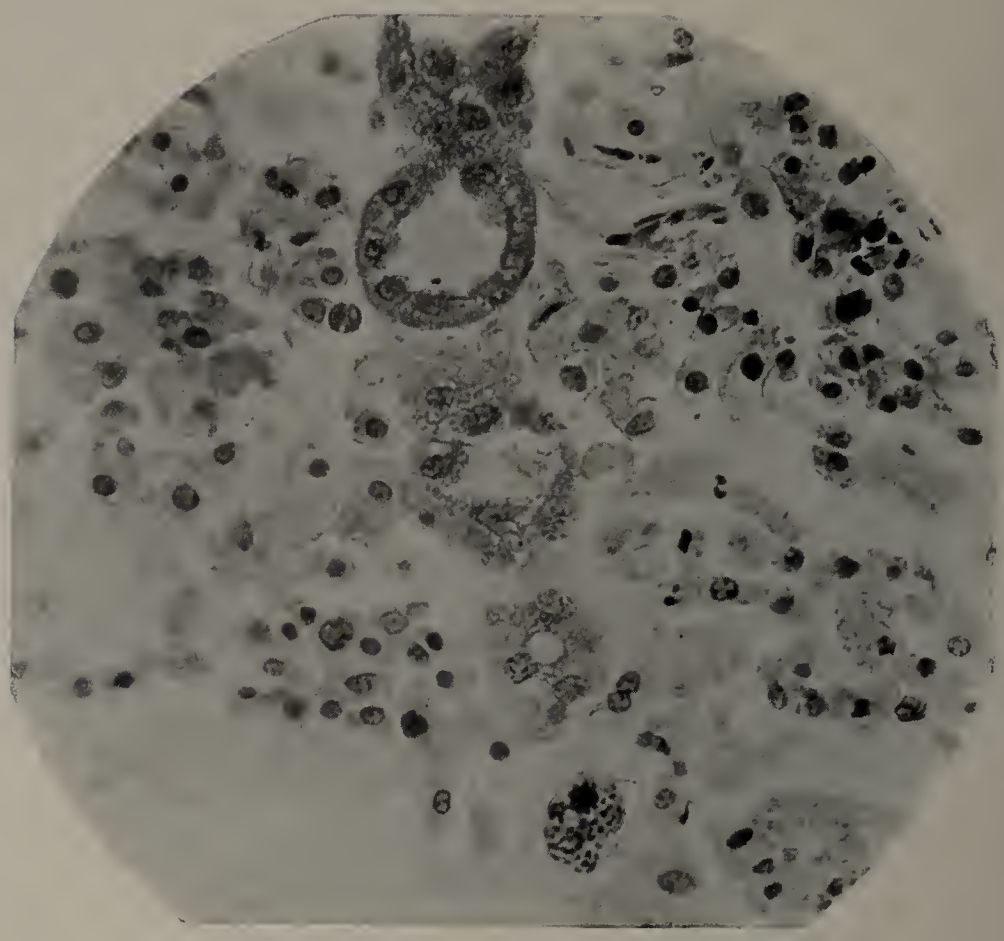

6.

Beiträge zur klinischen Chirurgie. LXIX.

H. Laupp'sc

8.

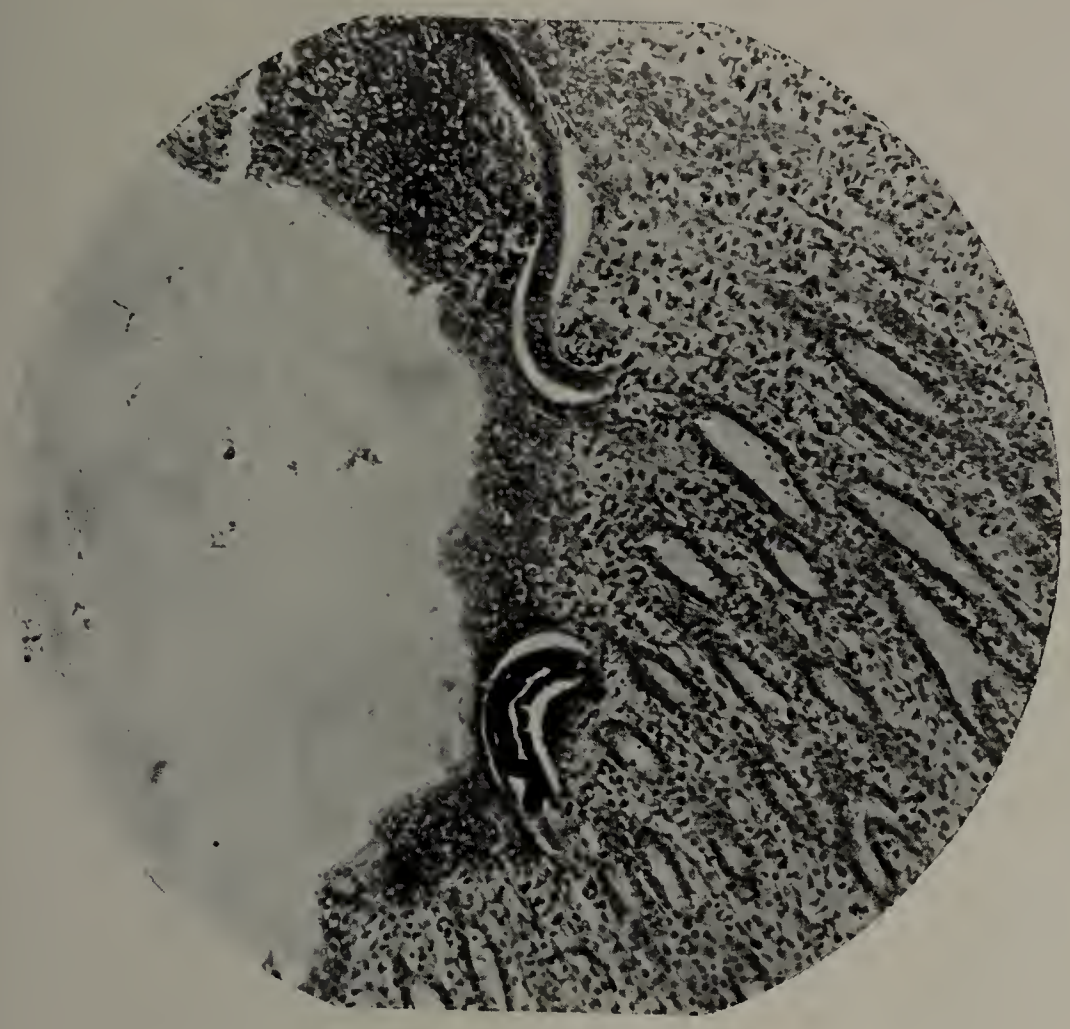

7.

ngen.

10.

9.

12.

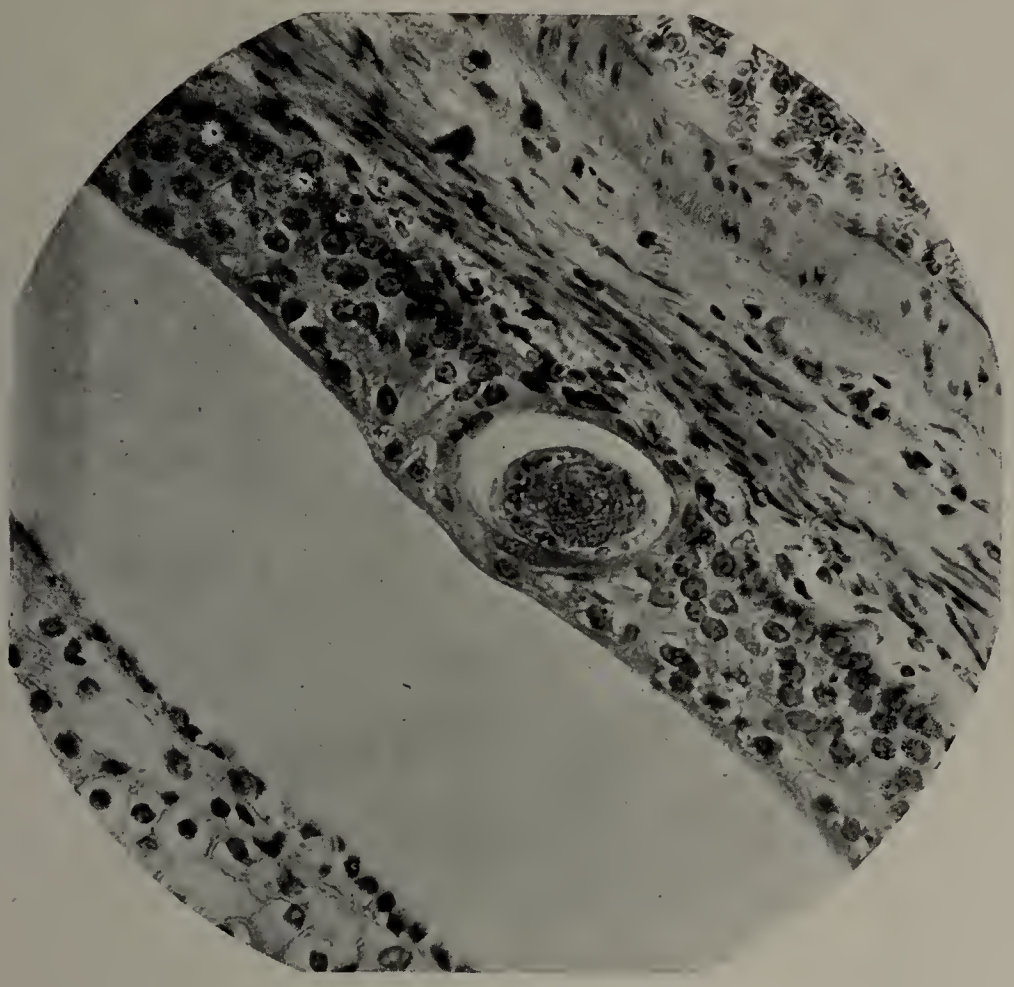
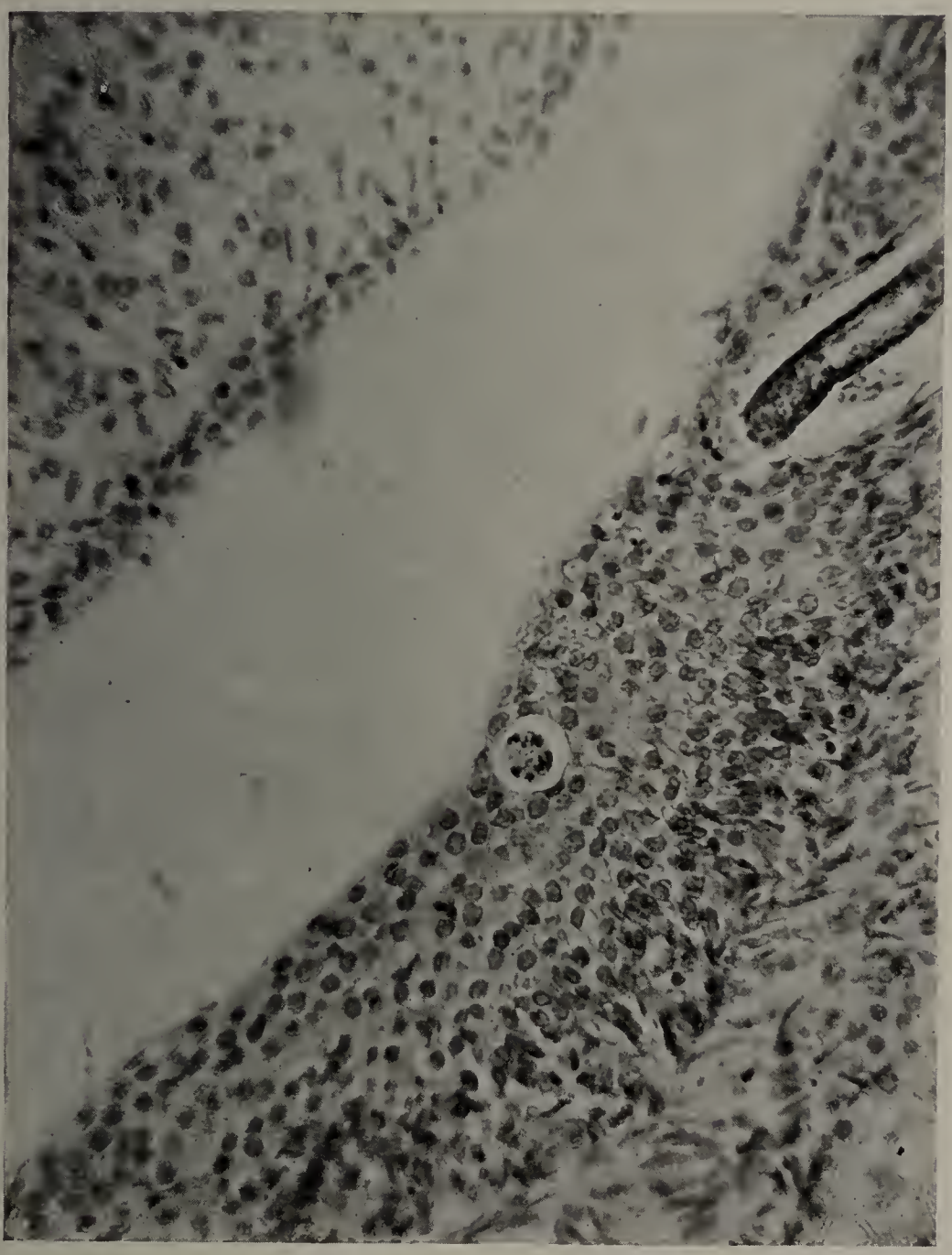
11.